

Diz MR Görüntülerindeki Menisküslerin Bölütlenmesi ve

Yırtıklarının Otomatik Teşhisi

Okyay Gençaliolu¹, Uğur Şevik², Cemal Köse³

¹ Karadeniz Teknik Üniversitesi, Tıp Fakültesi Bilgi İşlem Merkezi, 61080, Trabzon

² Karadeniz Teknik Üniversitesi, İstatistik ve Bilgisayar Bilimleri, 61080, Trabzon

³ Karadeniz Teknik Üniversitesi, Bilgisayar Mühendisliği, 61080, Trabzon

okyyaygenc@meds.ktu.edu.tr, usevik@ktu.edu.tr, ckose@ktu.edu.tr

Özet: Bu çalışmada, istatistiksel yöntemler kullanılarak sagittal diz MRG (Manyetik Rezonans Görüntüleme) görüntülerinden menisküs bölgelerinin bulunması, bölütlenmesi ve menisküs yırtıklarının teşhisi ele alınmıştır. Öncelikle görüntünün yatay ve dikey toplam parlaklık değerleri histogramları oluşturulmuş ve bunlardan faydalanarak görüntü üzerinde tam otomatik olarak eklem bölgesi (articular space) tespit edilip, ayrıca analiz etmek için lokalize edilmiştir. Lokalize edilen eklem bölgesi üzerinde histogram eşitleme yöntemi kullanılarak detaylar belirginleştirilmiştir. Elde edilen görüntü üzerinde OTSU algoritması kullanılarak otomatik eşik (threshold) değeri bulunup 8-bitlik görüntü 2-bitlik (binary) formata dönüştürülmüştür. Son olarak, 2-bitlik görüntünün yatay toplam parlaklık değeri histogramındaki maksimum değere ait olan yatay eksen üzerinde morfolojik olarak menisküse benzer model üçgenler yardımıyla görüntü taranarak menisküsler tespit edilmiştir. Daha sonra tespit edilen menisküs bölgelerinde yırtıkların olup olmadığı, varsa ne oranda olduğu belirlenmiştir.

Anahtar Kelimeler: Tıbbi Görüntü İşleme, Menisküs, OTSU, Histogram Eşitleme.

Automatic Segmentation of Menisci and Diagnosis of The Tears in Knee MRI Images

Abstract: In this paper, we present a statistical method for segmentation of the meniscus areas and diagnosis of horizontal meniscus tears in Magnetic Resonance Imaging (MRI). Firstly, we calculate the histograms made of the totals of horizontal and vertical intensity values. The articular space are determined and localized by means of these histograms. As an image enhancement method, histogram equalization is applied to the localized image of the articular space. Therefore, we expose the covered details in the image, especially the meniscus areas. Hence, we transform the image to the binary by using an automatic thresholding method (OTSU algorithm). Then, several morphological image processing operations are applied to the resulting image. The meniscus areas are located by scanning the line of the horizontal histogram's maximum total value and applying template matching on this axis of the localized binary image. Finally, the meniscus tears on this segmented image are analyzed quantitatively.

Keyword: Medical Image Processing, Meniscus Segmentation, OTSU, Histogram Equalization.

1. Giriş

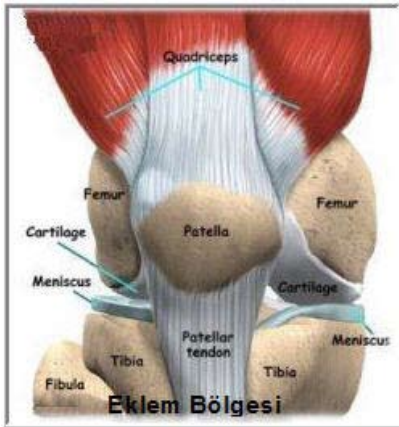
Bir hastalığa tanı konması, en az tedavi kadar önemli bir aşamadır. Başarılı bir tedavi ancak doğru tanı konulduğunda gerçekleşebilir. Bu

açından bakıldığında radyolojik görüntülemenin tanı yöntemleri içinde ayrı bir önemi var. Radyolojik görüntüleme yöntemlerinden biri olan MRG günümüzde objelerin ve özellikle insan vücudunun hasar verilmenden ve ameliyatsız

yapılmadan görüntülenmesi ve izlenmesi için kullanılan çok etkin bir tekniktir. Menisküs tanı ve tedavisinde MR görüntüleri kullanılır. MR cihazı 3D katmanlı hacimsel (voksel) görüntüler üretir ve bu görüntüler sayesinde menisküs yırtıkları tespit edilebilir. MR görüntüleri ile menisküs yırtıklarının teşhisi için birçok kliniksel çalışma mevcuttur[1]. Fakat MR görüntüleri üzerinde bilgisayar yardımıyla menisküs teşhisi veya hasar tespiti üzerine pek fazla çalışma görülmemektedir. Genel olarak diz üzerinde bilgisayar destekli, görüntü işlemeye dayalı çalışmalar, tedavi öncesi veya sonrası için kemiklerin (femur, tibia) veya bunlara bağlı olan eklem kıkırdaklarının (cartilage) nicel özelliklerini analiz eden çalışmalar mevcuttur.[2-7]

Menisküs diz eklemi içinde, uyluk ve kaval kemikleri arasında biri içte diğeri dışta olmak üzere her diz ekleminde iki adet bulunan ve diz eklemini destekleme ile görevli kıkırdak yastıkcıklarıdır (Şekil 1). Eklem sürtünmesini azaltarak hareket kabiliyetini artırır. Yük aktarım alanını genişleterek eklem kıkırdaklarının korunmasına katkı yapar. Yarımay şekliyle uyluk ve kaval kemik başlarını sararak oluşturduğu yuva içerisinde eklem stabilizesine de katkıda bulunur[8].

Bu çalışmada amacımız, elde edilen MR diz görüntülerini işleyerek, tam-otomatik olarak, eklem bölgesindeki menisküsleri belirlemek ve menisküs yırtıklarının teşhis etmektir.



Şekil1. Dizin anatomik yapısı.[9]

2. Eklem Bölgesinin Bulunması

Eklem bölgesi bizim çalışmamızda çok büyük önem arz etmektedir. Çünkü bölütlemek istediğimiz menisküsler bu bölgededir. İnsan gözünü ele alırsak, menisküslere odaklanmadan önce bu eklem bölgesine yoğunlaşmakta, bundan sonra menisküsler üzerine yoğunlaşmaktadır. Biz de bu modeli benimseyerek önce eklem bölgesini ön plana aldık

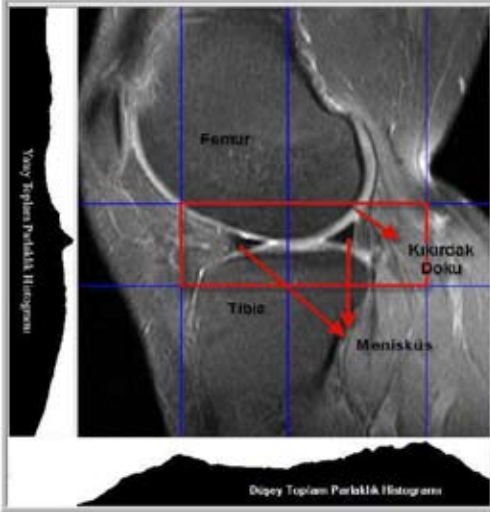
2.1. Yatay ve Düşey Histogramlar

Eklem bölgesi, üstte femur altta tibia kemik dokuları ve kendilerine ait olan kıkırdakları ve çift taraflı menisküsleri kapsayan bölgedir. Amacımız bu bölgeyi otomatik olarak tespit etmektir. Bunun için istatistiksel bir yöntem olan ağırlıklandırılmış ve normalize edilmiş yatay ve düşey toplam parlaklık değer histogramları kullanılmıştır. Bu histogramlar oluşturulmadan önce MR görüntüsündeki diz bölgesi dışında kalan siyah parlaklığa (parlaklık değeri < 10) sahip bölgeler elenerek ve sadece diz bölgesindeki dokuların parlaklık değerleri hesaba katılarak diz dokusuna ait piksellerin toplamları alınmıştır. Elde edilen yatay toplamlar görüntünün boyuna, düşey toplamlar da görüntünün enine bölünerek her toplamın ağırlık katsayısı bulunmuştur. Bu ağırlık katsayısı ile ağırlıklandırılmamış yatay ve düşey eksen toplamlarıyla çarpılarak ağırlıklı yatay ve düşey histogramlar elde edilmiştir. Normalize işlemi ise yatay histogram için yatay toplamların en büyüğüne, düşey histogram için düşey toplamların en büyüğüne bölünerek yapılmıştır. Böylece elde ettiğimiz yatay ve düşey histogramlar şekil 2'deki gibi eklem bölgesinin tespitini sağlamıştır.

2.2. Eklem Bölgesinin Lokalize edilmesi

Yatay toplam histogramında görülen maksimum nokta eklem bölgesinin tam ortasından geçmektedir. Şekil 2'de görülen eklem bölgesinin segmentasyonu; yatay toplam histogramındaki maksimum toplama sahip satır ekseninin 50 piksel alt ve üst satır aralığı alınıp, düşey toplam histogramında ise orta noktadan itibaren sağındaki ve solundaki toplam değer-


lere bakılarak, sağ ve sol maksimum toplam değer sütunları arasındaki sınırlar alınarak eklem bölgesi tespit edilmiştir.



Şekil 2. Diz Sagittal MR görüntüsünün ağırlıklandırılmış ve normalize edilmiş yatay ve dikey toplam parlaklık histogramları.

3. Eklem Bölgesinin Analizi

Eklem bölgesinin sınırları belirlendikten sonra bu bölge lokalize edilip menisküslerin bulunması için analize hazır hale getirilmiştir (Şekil 3a). Kullanılan görüntü işleme (image processing) teknikleri aşağıda ele alınmıştır.

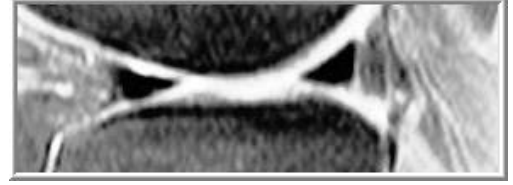

Şekil 3a. Lokalize edilmiş eklem bölgesi.

3.1. Histogram Eşitleme (Histogram Equalization)

Lokalize edilmiş MR görüntüsü 8-bitlik gri seviyede olup parlaklık değerlerinin detayı analiz için yeterli olmayabilmektedir. Detayları daha belirgin bir hale getirmek için (özellikle menisküslerin belirlenmesi) mevcut görüntü-

ye histogram eşitleme yöntemi uygulanmış ve menisküslere ait piksellerin daha belirginleşerek analizi kolay hale gelmiştir (Şekil 3b).




Şekil 3b. Histogram Eşitleme yönteminin uygulanması.

3.2. OTSU Eşikleme Yöntemi ve Görüntü Açma

Histogram Eşitleme yöntemiyle detayları belirginleştirilmiş lokalize MR görüntüsünün OTSU Algoritması kullanılarak otomatik bir eşik değeri hesaplanır [10]. Bu değere göre 8-bitlik gri seviye MR görüntüsü 2-bitlik ikili (binary) görüntü formatına dönüştürülür. Oluşan görüntüde, görüntü açma tekniği (Image Opening : Erosion + Dilation) ile bilgi içermeyen gürültüler elenmiştir (Şekil 3c). Geriye kalan bölgelerden en büyük iki tanesi femur ve tibia kemiklerine ait olduğundan bu bölgeler alan kriteri kullanılarak elimine edilmiştir. Böylece, görüntüden geriye menisküsler ve bazı dokular kalmıştır (Şekil 3d).



Şekil 3c. OTSU Eşikleme ve Görüntü Açma yöntemlerinin uygulanması. (Eşik değeri: 124)



Şekil 3d. Alan bilgisini kullanarak kemiklerin elimine edilmesi

- [4]. J. Folkesson, E. B. Dam, O. F. Olsen, P. Pettersen, and C. Christiansen, "Automatic segmentation of the articular cartilage in knee MRI using a hierarchical multiclass classification scheme," in *Proceedings of MICCAI 2005*, 2005.
- [5]. C. Kaufmann, P. Gravel, B. Godbout, A. Gravel, G. Beaudoin, J. Raynauld, J. Martel-Pelletier, J. Pelletier, and J. A. de Guise, "Compu-tered, method for quantification of cartilage thickness and volume changes using MRI: Validation study using a synthetic model," *IEEE Transactions on Biomedical Engineering* 50(8), pp. 978–988, 2003.
- [6]. S. K. Pakin, J. G. TamezPena, S. Totterman, and K. Parker, "Segmentation, surface extraction, and thickness computation of articular cartilage," in *Medical Imaging: Image Processing, Proc. SPIE* 4684, pp. 155–166, 2002.
- [7]. J. Alexander and T. P. Andriacchi, "A model based approach for efficient segmentation of knee cartilage from MR image data," *ASME Bioeng Div Publ BED* 51, pp. 105–106, 2001.
- [8]. Opr.Dr. Mehmet DEMİRAYAK, Ortopedi ve Travmatoloji uzmanı, *Konya Vakıf Hastanesi*, sayı : 207
- [9]. Benjamin Kimia, PhD, and Glenn Tung, MD, Segmentation of Articular Cartilage from Magnetic Resonance Images using Live-Wire Shann, *Telesco Department of Engineering Brown University*
- [10]. OTSU, N. 1979: A thresholding selection method for grey-level histograms. *IEEE Trans Systems, Man and Cybernetics SMC-9(1)*: 62-66.